

CLINICA DAVILA Y SERVICIOS MEDICOS S.A.
DEPARTAMENTO DE NEUROLOGIA Y NEUROCIRUGIA
UNIDAD DE NEUROLOGIA

Test Date: 22/12/2010

Patient: Oscar Agacino Rojas	DOB: 18/12/1959	Physician:
Sex: Male	Height:	Ref Phys: Dr. Mario Rivera Kindel
ID#:	Weight:	Technician:

Diagnostico

Pleja Braquial

SE EFECTÚA ELECTROMIOGRAFÍA DE LOS SIGUIENTES MÚSCULOS :

DELTOIDES IZQUIERDO:

En reposo : Abundantes fibrilaciones.
Contracción : 1 potencial de UM remanente.

BICEPS IZQUIERDO

En reposo : Abundantes fibrilaciones.
Contracción : 1 potencial de UM remanente.

SUPRAESPINOSO IZQUIERDO

En reposo : Abundantes fibrilaciones.
Contracción : 1 potencial de UM remanente.

INFRAESPINOSO IZQUIERDO

En reposo : Abundantes fibrilaciones.
Contracción : 1 potencial de UM remanente.

EXTENSOR COMUN DE LOS DEDOS IZQUIERDO:

En reposo : Abundantes fibrilaciones.
Contracción : 1 a 2 potenciales de UM remanentes.

PRIMER INTERÓSEO DORSAL IZQUIERDO

En reposo : Abundantes fibrilaciones.
Contracción : 1 a 2 potenciales de UM remanentes.

FLEXOR CARPI RADIALIS IZQUIERDO

En reposo : Abundantes fibrilaciones.
Contracción : 1 potencial de UM remanente.

PECTORAL MAYOR IZQUIERDO

En reposo : Abundantes fibrilaciones.
Contracción : 1 a 2 potenciales de UM remanentes.

ERECTOR ESPINAL C5 IZQUIERDO

En reposo : Silencio.
 Contracción : Trazado normal.

TRAPECIO IZQUIERDO

En reposo : Silencio.
 Contracción : Trazado normal.

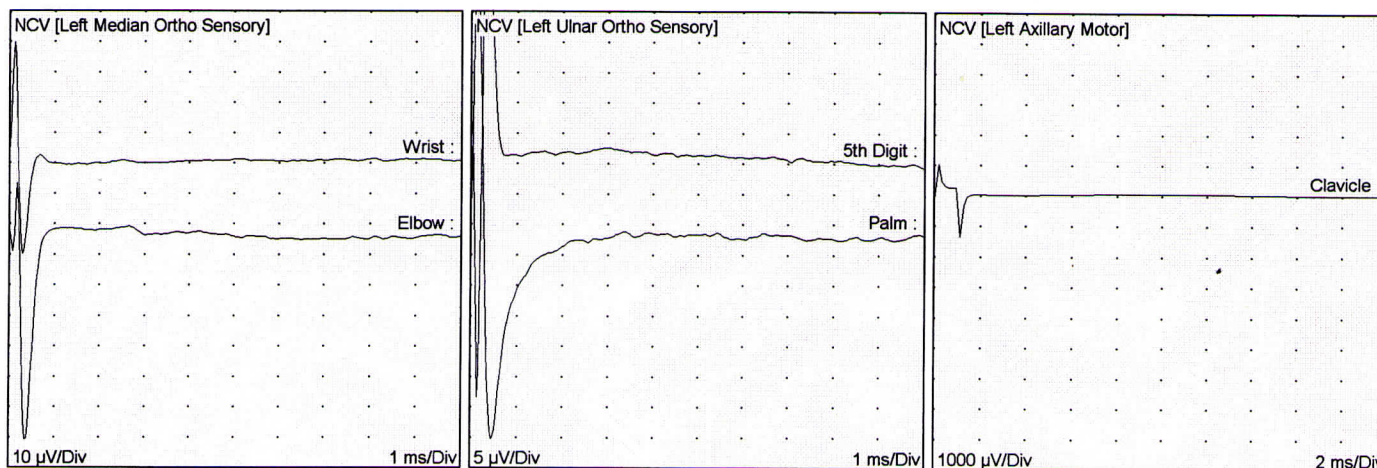
NEUROCONDUCCION SENSITIVA

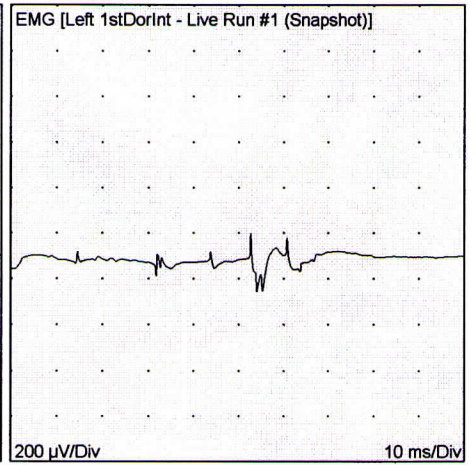
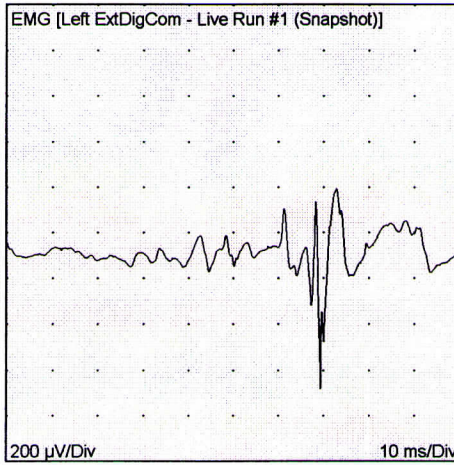
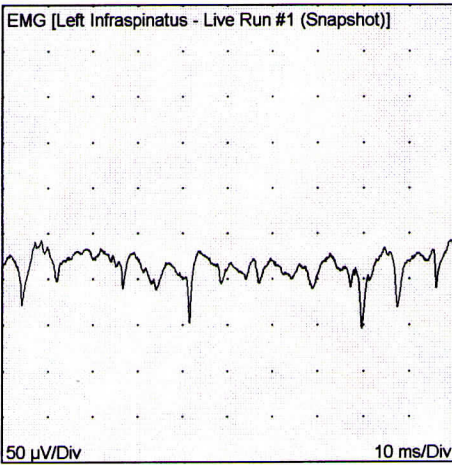
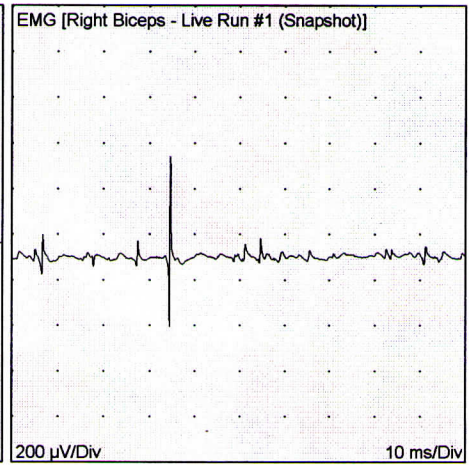
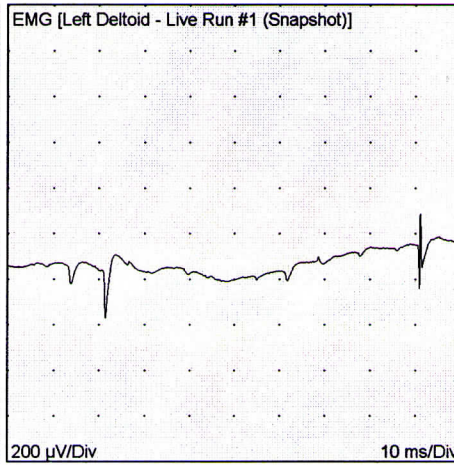
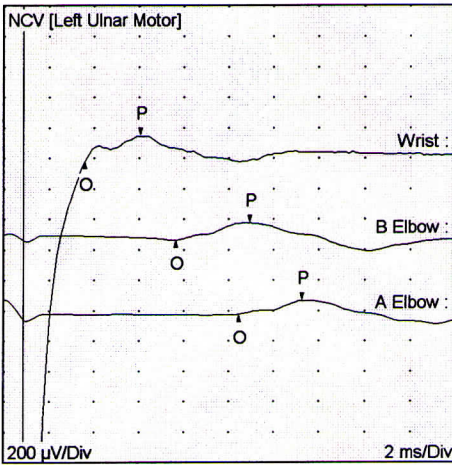
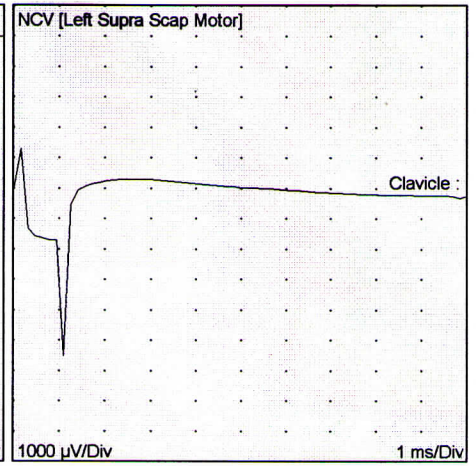
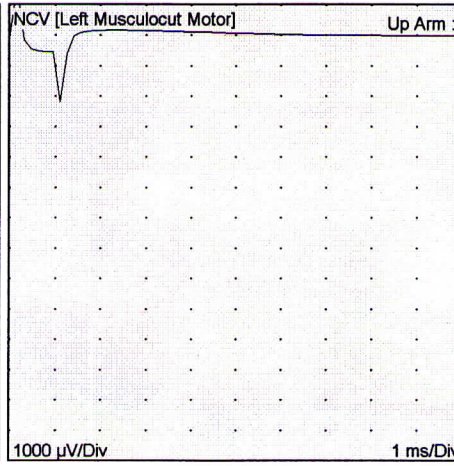
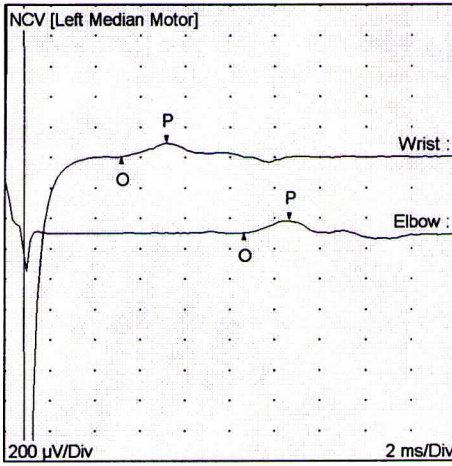
Site	NR	Onset (ms)	Peak (ms)	P-T* Amp (µV)	Site1	Site2	Delta-0 (ms)	Dist (cm)	Vel (m/s)
Left Median Ortho Sensory (2nd Digit)									
Wrist	NR				Wrist	2nd Digit		10,0	
Elbow	NR				Elbow	Wrist		0,0	
Left Ulnar Ortho Sensory (Wrist)									
5th Digit	NR				5th Digit	Wrist		10,0	
Palm	NR				Palm	Wrist		0,0	

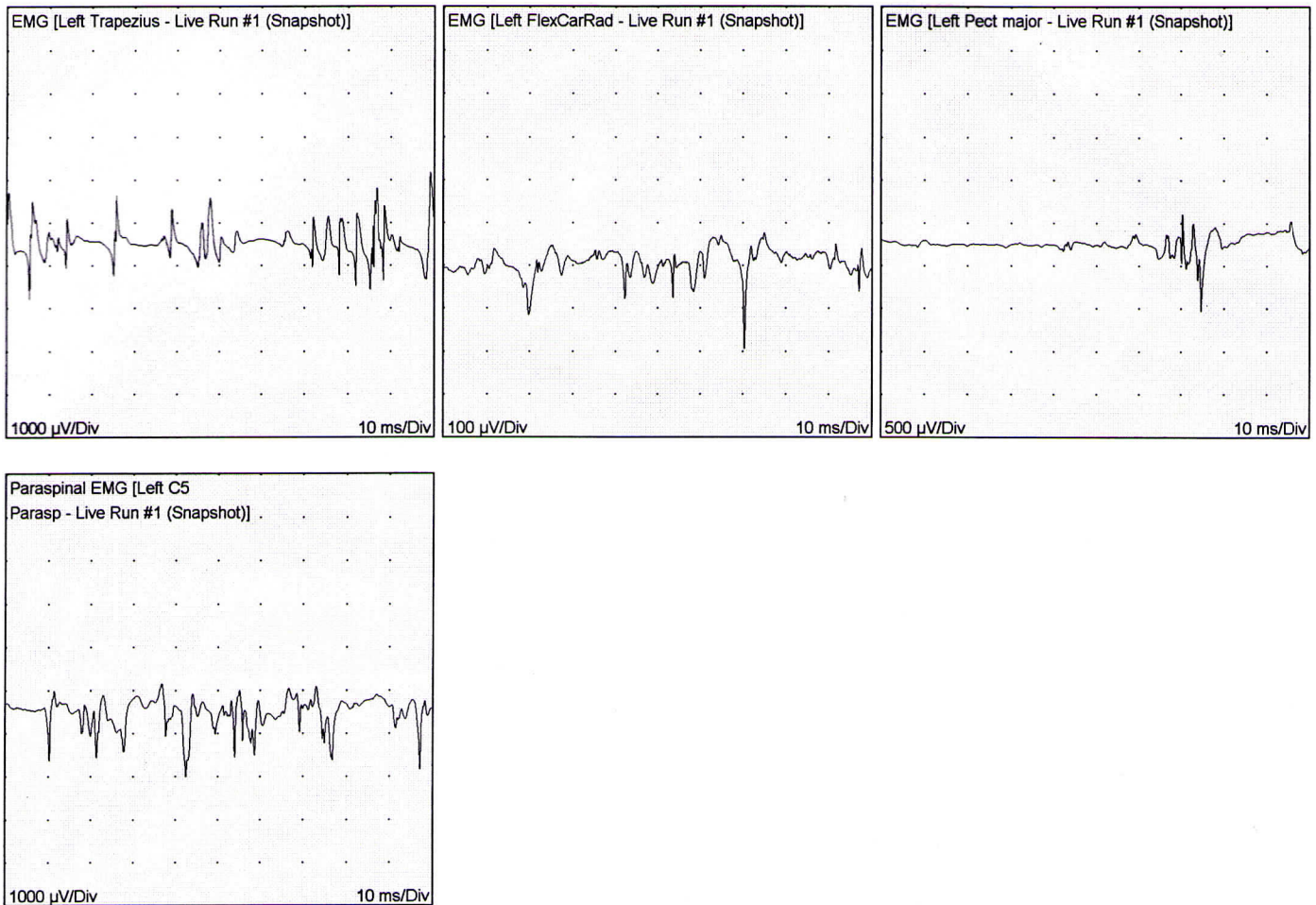
NEUROCONDUCCION MOTORA

Site	NR	Onset (ms)	Peak (ms)	O-P* Amp (mV)	Site1	Site2	Delta-0 (ms)	Dist (cm)	Vel (m/s)
Left Axillary Motor (Deltoid)									
Clavicle	NR								
Left Median Motor (Abd Poll Brev)									
Wrist		5,2	7,2	0,1	Elbow	Wrist	5,4	23,0	43
Elbow		10,6	12,7	0,1					
Left Musculocut Motor (Biceps)									
Up Arm	NR								
Left Supra Scap Motor (Supraspinatus)									
Clavicle	NR								
Left Ulnar Motor (Abd Dig Minimi)									
Wrist		3,6	6,1	0,2	B Elbow	Wrist	4,1	20,0	49
B Elbow		7,7	10,9	0,1	A Elbow	B Elbow	2,8	14,0	50
A Elbow		10,5	13,3	0,1					

FORMAS DE ONDAS







CONCLUSION:

- **Severa lesión de Plexo braquial izquierdo predominantemente de segmentos nerviosos superiores.**
- **No se Obtiene conducción sensitiva de nervios mediano y cubital, pero si motora de baja amplitud, ambas.**
- **No se obtiene latencias motoras de nervios Circunflejo, Supraescapular, Musculocutáneo, ni Radial a izquierda.**
- **Pronóstico reservado.**

Atentamente

Carlos Navarrete